三叉神経損傷における人工神経を用いた

神経再生誘導術について

歯科治療や口腔外科手術などによって、口唇や舌の感覚麻痺・感覚異常が生じた場合が観られることがあります。これに対しては、まず投薬などで経過を観ますが、改善が見られない場合は、損傷した神経組織や変性した神経組織を除去後、直接神経同士をつなげる（吻合する）ことができのが理想ですが、神経損傷部の変性神経組織を除去することで神経の欠損部が大きくなる場合や、下顎腫瘍切除により神経切除が行われて欠損部が大きい場合では、直接吻合することは難しいため、自家神経移植（自分の体の他の神経を取ってきて移植する）が従来から行われています。この方法では、ご自分の他の健全な部位に傷を付けたり、神経採取部の疼痛や神経麻痺が生じるデメリットがあります。そのため、近年、神経再生誘導術（人工神経移植）が可能になりました。この人工神経（神経再生誘導材）を神経欠損部に移植することによって、欠損部の神経再生を誘導し神経機能を少しでも回復させることを目的としています（図 1）。

図 1

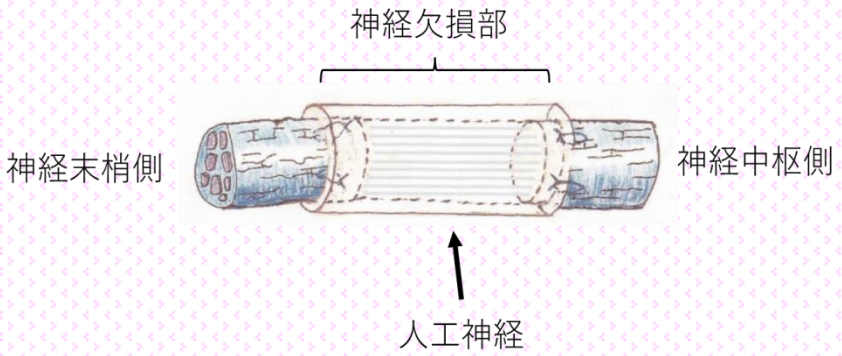

Fujita S, Tojyo I, Nakanishi T, Suzuki S. Comparison of prognosis in two methods for the lingual nerve repair: direct suture with vein graft cuff and collagen allograft method. Maxillofac Plast Reconstr Surg. 2022 Mar 1;44(1):6. から引用

手術の方法

神経損傷部及びその中枢側、末梢側の神経を露出させます。神経が断裂している場合は、傷んだ神経組織は除去します。また、神経損傷部に神経伝達を妨げるこぶ状の瘢痕がある場合は(写真 1)、完全に除去します(写真 2)。

(写真 1: 下歯槽神経損傷部)

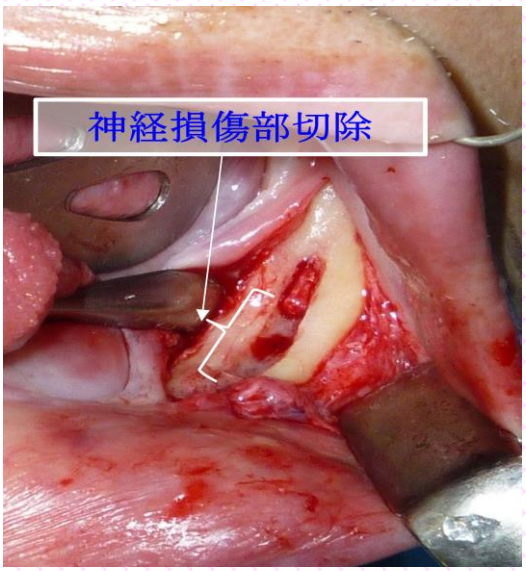

(写真 2: 神経損傷部切除)

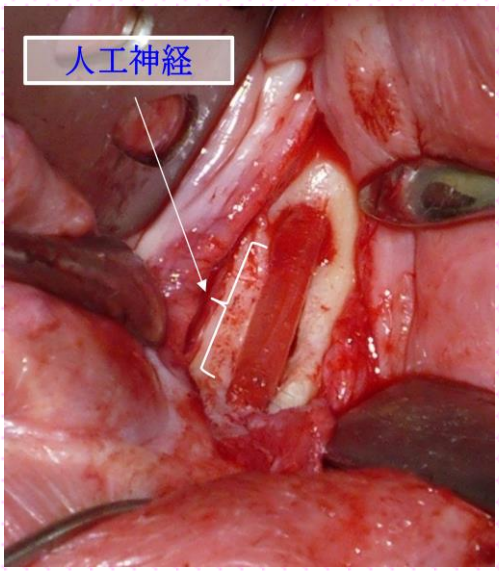

(写真 3: 人工神経縫合)

そして、正常神経同士を直接つなげることが可能であれば、直接縫合しますが、神経欠損部が大きく直接、神経同士を縫合することが困難な場合は、人工神経(神経再生誘導材)を介在させて神経の両端と繋ぎます(写真 3)。